

# Occlusions veineuses rétinienne : quel bilan, quel pronostic, quels traitements ?



→ A. GLACET-BERNARD

Service Universitaire d'Ophtalmologie,  
CHI, CRETEIL.

La prise en charge des occlusions veineuses rétinienne (OVR) a été récemment bouleversée par l'arrivée dans la pharmacopée de deux nouveaux traitements de l'œdème maculaire (OM) (**fig. 1**). Si l'administration de ces traitements est maintenant bien codifiée, il est important de faire une évaluation complète de l'OVR pour placer ce traitement de l'œdème parmi les autres modalités de prise en charge plus classiques des OVR qui gardent leur indications respectives, comme le traitement dit "étiologique" et le traitement de la composante ischémique par laser. Ces différentes avancées dans le domaine des OVR ont fait l'objet du Rapport des Sociétés d'ophtalmologie de France en novembre 2011 [1].

## Quel bilan ?

Le bilan des OVR doit être **simple et dans un but d'efficacité clinique** pour le patient. Dans la grande majorité des cas, l'OVR survient dans un contexte cardiovasculaire déjà connu. Si le traitement des facteurs de risque (**tableau 1**) ne modifie généralement pas l'évolution de l'OVR à partir du moment où elle est constituée, il est néanmoins utile de refaire à cette occasion le point auprès d'un confrère généraliste ou cardiologue, car une augmentation de la morbidité et de la mortalité cardio- et cérébrovasculaire est associée aux OVR. De plus, l'équilibre d'une HTA très déséquilibrée peut influencer rapidement et favorablement le pronostic oculaire, comme c'est aussi le cas pour l'équilibre d'une hypertension oculaire ou d'une apnée du sommeil sévères.

La recherche étiologique ne se cantonne pas aux facteurs de risque veineux, mais concerne principalement les **facteurs de**

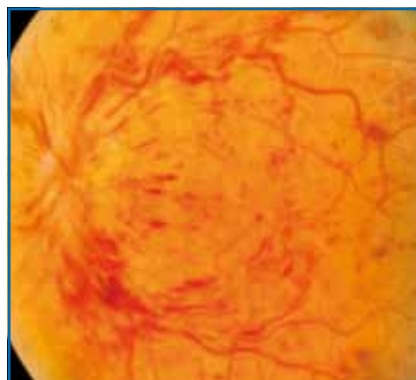


FIG. 1.

**risque artériel**, au premier rang desquels se situe l'âge. Il faudra rechercher une HTA, une hyperlipidémie, un diabète, un surpoids, un antécédent de tabagisme et les nouveaux facteurs de risque vasculaire que sont la migraine et l'apnée du sommeil.

La **recherche d'un glaucome ou d'une hypertension sous-jacente** est spécifiquement le rôle de l'ophtalmologiste, car ils sont fortement associés à l'OVR avec un odds ratio allant de 2 à 5. C'est l'œil adelphe de l'OVR qui peut renseigner sur une pathologie glaucomeuse, car les signes de l'OVR perturbent cette évaluation (diminution du tonus oculaire, œdème papillaire, baisse visuelle et atteinte du champ visuel). La gonioscopie peut aussi renseigner sur un risque de fermeture de l'angle. Dans les cas douteux, des explorations plus poussées sont indispensables (pachymétrie

### Principaux facteurs de risque des OVR

1. Glaucome et hypertension oculaire (2,1 à 5,3)
2. Facteurs de risque artériel :
  - Age (1,04)
  - HTA (2,2 à 4,2)
  - Surpoids (2,16 à 3,88)
  - Apnée du sommeil (1,94)
  - Hyperlipidémie (1,2 à 2,1)
  - Tabagisme (1,88)
  - Diabète (0,6 à 1,4)
  - Migraine (1,99 à 2,6 dans les OVR)

**TABLEAU 1 :** Principaux facteurs de risque et odds ratios moyens d'après le Rapport annuel des Sociétés de France sur les OVR [1].

cornéenne, périmétrie, OCT des fibres optiques).

C'est seulement chez les **sujets jeunes** et en l'absence de facteurs de risque classiques qu'un bilan plus poussé sera entrepris à la recherche d'une thrombophilie.

### Quel pronostic ?

Si les nouveaux traitements symptomatiques de l'œdème maculaire ont montré de manière significative leur efficacité dans la régression de l'œdème et consécutivement l'amélioration de la fonction visuelle, ils n'ont pas démontré d'action sur la prévention de la "conversion" et l'amélioration du pronostic des formes ischémiques.

**La gravité des complications liées à l'ischémie** concerne les occlusions de la veine centrale de la rétine, car l'élévation du tonus oculaire, secondaire à la néovascularisation du segment antérieur sur un globe où la circulation rétinienne est déjà compromise, est responsable d'une baisse rapide et irréversible de la vision. Cette complication concerne **14 à 20 % des OVCR**, et les **patients "à risque"** sont bien identifiés : une acuité visuelle inférieure à 1/10 au cours d'une OVCR évoluant depuis moins de 4 mois doit faire rechercher une ischémie rétinienne étendue et éventuellement un début de rubéose irienne (par gonioscopie avant la dilatation irienne), d'autant plus s'il existe des facteurs de risque vasculaire (patient âgé, facteurs de risque vasculaire nombreux, avec une place spéciale pour le diabète qui est un facteur aggravant reconnu avec un taux de conversion en forme ischémique sévère approchant 100 %). D'autres signes sont statistiquement associés au risque de néovascularisation du segment antérieur : présence de territoires ischémiques dès la première angiographie rétinienne (même peu étendus), œdème maculaire majeur sur l'OCT (supérieur à 900  $\mu$ ) (**tableau II**).

#### Principaux facteurs de risque de néovascularisation du segment antérieur (rubéose irienne et GNV) dans les OVCR

1. OVCR dans les 4 premiers mois d'évolution ou après l'arrêt des IVT en l'absence de PPR
2. Acuité visuelle inférieure à 1/10
3. Terrain : diabète ou patient âgé avec ATCD vasculaires

TABLEAU II.

La rapidité d'installation du glaucome néovasculaire chez ces patients à risque et le caractère irréversible de la dégradation de la fonction visuelle et de l'équilibre de la pression intraoculaire malgré les nouvelles thérapeutiques font qu'il est recommandé de suivre très régulièrement ces patients, répétant si besoin l'angiographie à la fluorescéine pour confirmer le diagnostic de forme ischémique, dans le but de débiter le traitement par photocoagulation panrétinienne avant l'atteinte du segment antérieur.

Le traitement anti-VEGF est très utile devant le début de néovascularisation du segment antérieur, et son administration en urgence permet de stopper l'extension des néovaisseaux dans l'angle pendant la réalisation de la PPR ; cependant, si les néovaisseaux semblent disparaître sous l'effet du traitement, l'angle caméculaire finit malgré tout par se fermer sous l'effet de la rétraction de la membrane fibrovasculaire, avec les complications tardives bien connues sur la pression intraoculaire.

Si les complications néovasculaires des formes ischémiques surviennent classiquement entre le 2<sup>e</sup> et le 4<sup>e</sup> mois des OVCR, elles peuvent maintenant être retardées par l'effet antiangiogénique des nouveaux traitements de l'OM des OVR. Le risque devient maximal à l'arrêt des injections, ce qui demande une adaptation du calendrier de suivi de ces patients à risque sur le moyen terme.

### Quels traitements ?

Les nouveaux traitements de l'œdème maculaire des OVR n'ont pas détrôné les traitements classiques.

>>> **Le traitement "étiologique"** s'appuie sur le résultat du bilan général entrepris par le médecin traitant ou le cardiologue, sur l'instigation de l'ophtalmologue : équilibre d'une HTA, d'un diabète, traitement d'une apnée du sommeil, etc. Le traitement d'une hypertonie oculaire sous-jacente est également indispensable, avec prévention si besoin d'une fermeture possible de l'angle. Parmi les autres traitements pouvant améliorer la circulation veineuse rétinienne, l'hémodylution garde un intérêt au cours des toute premières semaines, en particulier chez les sujets jeunes, en dehors de ses contre-indications (atteinte marquée du système cardiovasculaire, diabète, anémie, etc.). Ce traitement est malheureusement de moins en moins disponible du fait de restrictions importantes ces dernières années dans le fonctionnement des centres d'aphérèse.

>>> **Le laser** garde sa place dans le traitement de la composante ischémique, car il est le seul à permettre une régression ou une prévention durable des complications néovasculaires, à la fois dans les occlusions de la veine centrale et dans les occlusions de branche veineuse rétinienne. Par ailleurs, le traitement en grille maculaire partiel reste le traitement de référence pour l'OM compliquant les occlusions de branche veineuse.

>>> **Ozurdex** est un implant de dexaméthasone à libération prolongée, totalement biodégradable, administré dans la cavité vitréenne au moyen d'un injecteur pré-chargé de 22 G. L'étude GENEVA, portant sur 1 267 patients présentant une OVR, avait montré une action rapide et prolongée avec un effet optimal à 2 mois sur l'épaisseur maculaire et l'acuité visuelle. L'œdème maculaire commençait de réapp-

## MISES AU POINT INTERACTIVES

paraître au 3<sup>e</sup> ou 4<sup>e</sup> mois, d'où la nécessité en pratique d'une réinjection à partir du 4<sup>e</sup> ou 6<sup>e</sup> mois selon l'évolution clinique. Il existait un bénéfice à administrer le traitement dès l'inclusion du patient dans l'étude (à partir de 6 semaines après le début de l'OVR), en comparaison au sous-groupe de patients traités seulement 6 mois après l'inclusion.

Les effets secondaires des stéroïdes pouvaient apparaître. Une hypertension oculaire supérieure à 25 mmHg était observée dans 16 % des yeux à 2 mois, puis se normalisait entre 4 et 6 mois; un traitement chirurgical de l'hypertonie n'a été nécessaire que pour 1,2 % des patients. Une cataracte cortisonique a été opérée à un an chez trois patients (0,9 %) après deux injections intravitréennes (IVT) d'Ozurdex.

>>> **Le Lucentis** est le premier anti-VEGF ayant obtenu récemment l'AMM dans l'œdème des OVR. Les études CRUISE et BRAVO ont démontré son efficacité dans la régression de l'œdème maculaire et l'amélioration de l'acuité visuelle des OVCR et des OBV respectivement, après une première série de six IVT mensuelles suivies d'un traitement à la demande. Un traitement "de secours" par grille maculaire au laser pouvait également être pratiqué dans les OBV. Au total, une moyenne de neuf IVT était administrée la première année dans les OVCR et de huit dans les OBV. L'étude du groupe contrôle traité à partir du 6<sup>e</sup> mois montrait également l'intérêt de traiter sans attendre le 2<sup>e</sup> semestre.

Les IVT de Lucentis étaient bien supportées, tant sur le plan local que général; il faut préciser que les patients avec un

antécédent récent (inférieur à 3 mois) d'infarctus ou d'accident vasculaire cérébral n'étaient pas inclus dans ces études.

Le choix entre Ozurdex et Lucentis dépend dans un premier temps des contre-indications que le patient peut présenter à l'une des substances (le glaucome ou l'hypertonie secondaire à l'administration de stéroïdes écartera l'Ozurdex), puis de sa disponibilité.

### En pratique

Tous les œdèmes maculaires liés aux OVR ne nécessitent pas systématiquement un traitement. L'étude de l'évolution spontanée a montré que 25 % des OVCR et 50 % des OBV s'améliorent spontanément avec récupération progressive d'une acuité visuelle finale de plus de 5/10. Si les IVT sont généralement bien supportées, il reste préférable d'éviter des IVT non nécessaires pour limiter au maximum les effets secondaires qui leur sont potentiellement liés (endophtalmie, cataracte traumatique, hémorragie, effet rebond, trou maculaire par modification brutale de l'interface vitréorétinienne, baisse de la neuroprotection, effet vasoconstricteur, effet systémique éventuel, etc.).

Dans cette optique, les IVT ne sont pas indiquées chez les patients ayant une relativement bonne acuité visuelle, même s'il existe un œdème maculaire sur l'OCT; dans les études princeps sus-citées, les patients ayant plus de 4/10 (Ozurdex) ou 5/10 (Lucentis) n'étaient pas traités.

En dehors des formes très sévères d'OVCR, il est recommandé d'attendre

quelques semaines avant de poser l'indication du traitement symptomatique de l'œdème. Ce délai permet de connaître la tendance évolutive de l'occlusion et peut être mis à profit pour le bilan étiologique et/ou la mise en place d'un traitement étiologique à visée vasculaire comme l'hémodilution. Le traitement par IVT sera proposé aux formes d'OVR dont la vision ne s'améliore pas spontanément dans les premières semaines. Contrairement aux néovaisseaux de la DMLA dont la progression est irréversible, l'œdème maculaire des OVR peut diminuer et souvent même disparaître sous l'effet du traitement, ce qui fait qu'un traitement préventif ou anticipé n'est pas justifié.

Dans les OVCR, un contrôle mensuel est recommandé les six premiers mois en raison du risque de conversion en forme ischémique, qui concerne 30 à 50 % des patients. Chez les patients à risque, une angiographie est recommandée deux mois environ après l'initiation du traitement par IVT pour juger de l'aggravation éventuelle de la composante ischémique, permettant alors de démarrer un traitement par PPR avant la fin de la durée d'action du traitement anti-VEGF ou stéroïdien.

### Bibliographie

1. GLACET-BERNARD A, COSCAS G, POURNARAS CJ. Occlusion Veineuse Rétinienne. Rapport annuel des Sociétés d'Ophtalmologie de France, Lamy ed, 2011, 324 pages.

L'auteur a déclaré être consultant pour les laboratoires Allergan et Novartis.