

Prise en charge de la presbytie aujourd'hui ?



→ **B. COCHENER**
CHU Morvan, BREST.

La correction de la presbytie représentait le dernier défi à relever dans le domaine de la chirurgie réfractive. N'étant pas une amétropie, mais relevant d'un processus de vieillissement naturel, la compréhension de son mécanisme demeure incomplètement maîtrisé, alors qu'elle pose la difficulté de son aspect évolutif et dynamique exigeant que soit dans le même temps optimisée la vision à toutes les distances.

La liste des techniques disponibles s'enrichit de mois en mois, permettant d'élargir les indications et de personnaliser le traitement à chaque patient ; cependant, ce grand nombre de concepts signifie également qu'il n'existe pas à cette heure de procédure parfaite. Dans tous les cas, le résultat sera un compromis entre performances visuelles et qualité de vision ; la majorité des chirurgies ayant fait leur

preuve d'efficacité, visant une compensation de la perte d'accommodation et non une restauration de cette dernière. Aussi, est-il, en premier lieu, crucial de porter grand soin à la sélection et à l'information des patients candidats. Le choix de la méthode sera adapté en fonction de l'âge du patient, de la transparence de son cristallin, de son passé oculaire et de l'amétropie éventuellement associée ainsi que et surtout de son mode de vie et de ses besoins visuels.

Nous proposons une synthèse de l'état de l'art en matière de correction de la presbytie, décrivant le décor de sa pratique ainsi que le catalogue des techniques disponibles .

Le candidat à la chirurgie de la presbytie

La demande de correction de la presbytie est devenue quotidienne dans les centres qui se consacrent à la chirurgie réfractive. Il est important de cibler la motivation et les attentes du patient ; car, de ces dernières vont dépendre l'indication et le succès de la procédure.

1. Sa sélection

Deux populations sont à distinguer :

>>> Le candidat demandeur d'une chirurgie réfractive, qui représente le plus commun mais le plus délicat, car ses exigences sont, de règle, l'obtention d'une indépendance lunettes alors que ses performances visuelles préopératoires sont souvent celles de l'emmétropie. Le choix de la chirurgie sera, pour lui, dépendante de la clarté lenticulaire.

>>> Le patient présentant une cataracte authentifiée, source d'une baisse de vision et à qui sera expliqué les possibilités d'associer au retrait du cristallin opacifié, la mise en place d'un implant capable de lui éviter le port de lunettes. C'est, cependant, cette nouvelle catégorie qui donne à la chirurgie de la cataracte une dimension réfractive et qui invite tous les opérateurs à s'initier à ces dessins d'implants avancés, quant à leurs intérêts, leurs limites et, si possible, leur manipulation.

Mais quelle que soit l'origine de la demande, tout patient ne peut bénéficier d'une chirurgie de la presbytie. Celle-ci n'est envisageable que si sa rétine est intègre et la fonction oculomotrice et binoculaire préservée. Elle sera également contre-indiquée si le patient est porteur d'une maladie évolutive oculaire (glaucome, uvéite...) ou générale (diabète...). Il faudra également considérer, avec grande prudence, la gestion de la presbytie après chirurgie oculaire antérieure, en particulier cornéenne. Doivent être également exclus les patients aux attentes démesurées : soit désireux de perfection, soit exposés à des conditions professionnelles ou environnementales exigeantes (pilotage, conduites de nuit...).

2. Son information

Plus encore que dans n'importe quel autre domaine de la chirurgie réfractive, l'information se doit d'être précautionneuse et exhaustive. Elle définira au patient la presbytie et explicitera (par oral et de préférence par écrit) les différentes distances de vision. La notion de compromis et de non-ambition d'une vision parfaite sera à souligner. Le patient sera prévenu d'un résultat obtenu

MISES AU POINT INTERACTIVES

de façon progressive, avec une altération de la vision des contrastes, une sensibilité à l'éblouissement et une dépendance de la lumière ambiante avec une chute des capacités de vision en ambiance mésopique. Le temps requis pour une optimisation des performances visuelles et une diminution des signes fonctionnels dépend de la neuro-adaptation qui varie d'un individu à l'autre sans facteur de prédictibilité. Il faudra inviter le patient à ne considérer le résultat que de façon binoculaire et à résister à la tentation, en postopératoire immédiat, de recourir aux "verres loupes" préopératoires pour faciliter sa lecture de près. De même que lorsque les deux yeux doivent recevoir un traitement, le patient devra être préparé à ne bénéficier d'un confort visuel que lorsque le second œil sera opéré; ce qui suppose un bref délai entre les deux chirurgies.

3. Explorations préopératoires

Le bilan pratiqué doit ajouter aux mesures recueillies dans l'évaluation de la vision de loin, celles de la vision de près et en intermédiaire et, de plus, se concentrer sur la qualité de vision. Les données requises pour une approche de cataracte emmétropisante dépassent les mesures élémentaires utilisées pour calculer un implant monofocal conventionnel.

Il s'agit, en premier lieu, de se pencher sur la mesure de la réfraction avec la même rigueur que pour toute chirurgie réfractive, incluant la réfraction cycloplégique après évaluation des capacités de vision de près. Elle se justifie, y compris à l'âge de la presbytie, en raison de la persistance d'une capacité d'accommodation résiduelle variant d'un individu à l'autre.

La topographie fait partie des explorations indispensables, en particulier lorsqu'une composante cylindrique est associée aux défauts à corriger. Elle vérifiera l'axe, la symétrie et la régularité de l'astigmatisme; et surtout, en cas de cataracte, fera la part entre l'astigmatisme cornéen et l'indice lié au vieillis-

sement du cristallin. Enfin, elle fournira la valeur de la pachymétrie, importante en cas de chirurgie cornéenne.

La population concernée ayant franchi la quarantaine, une grande vigilance est à apporter au contrôle de la tension intraoculaire ainsi qu'à la vérification de l'intégrité rétinienne; sans hésiter à recourir à des examens d'imagerie complémentaire face à la moindre alerte (champ visuel de dépistage, OCT du pôle postérieur).

Face à une hypermétropie, il faudra avoir soin d'enquêter sur un éventuel passé de rééducation et/ou de strabisme et conduire un bilan orthoptique en cas de doute afin de vérifier l'existence d'une bonne vision binoculaire.

En cas de chirurgie intraoculaire, le calcul de l'implant fera appel à l'interférométrie, plus précise que celui obtenu par biométrie ultrasonore.

Selon la procédure proposée, pourra être ajoutée une mesure d'aberrométrie et de pupillométrie. Dans tous les cas, une attention particulière est à apporter à l'évaluation de la surface oculaire qui, dans cette catégorie d'âge, est volontiers altérée et dont la qualité cependant conditionnera le résultat chirurgical.

L'évaluation de ce dernier inclura un questionnaire de vie, un test de la vision des contrastes et de la sensibilité à l'éblouissement, une mesure de la vitesse de lecture et un tracé de la courbe de défocus, afin de rendre compte de la vision qualitative et du parcours d'accommodation retrouvé.

Les chirurgies cornéennes

1. La monovision en photoablation non obsolète

Traiter l'œil directeur de son amétropie et maintenir sur l'œil dominé une myopie résiduelle représente une option

ancienne, classiquement utilisée en contactologie et également en chirurgie réfractive, en particulier chez le myope jeune presbyte qui représente le meilleur candidat. Son intérêt est la préservation d'une bonne qualité de vision, mais au prix d'une perte de la stéréoscopie. La tolérance binoculaire de l'anisométrie limite la différence entre les deux yeux à 2 dioptries; ce qui peut être insuffisant en cas de presbytie complètement installée (et en cas de chirurgie intraoculaire avec phacoexérèse entraînant la perte complète de l'accommodation). En matière de photoablation cornéenne, un profil affiné a été récemment proposé, baptisé "micromonovision avancée" qui se base sur le lien entre asphéricité et qualité de vision. L'accentuation de l'asphéricité cornéenne est inductrice d'une amélioration de la profondeur de champ et, par là-même, de la vision de près. Il s'agit donc de proposer un traitement hyperprolate sur l'œil non directeur permettant de ne maintenir qu'une faible myopie pour une performance de près optimisée.

2. Les presbyLasik

Utiliser le pluriel pour désigner le concept du presbyLasik traduit la succession des profils qui ont vu le jour, et qui se rangent dans deux catégories principales: profils multifocaux et profils asphériques.

Si tous les concepts multifocaux ont pu être décrits (et du reste n'ont donné lieu qu'exceptionnellement à des séries rapportées); celui qui s'est avéré optimal est un profil centré, de règle, bifocal (vision de loin et vision de près), et si possible maintenant l'asphéricité pour une qualité de vision améliorée. Les plates-formes laser qui les proposent (Visx, Nidek, Baush+Lomb) (**fig. 1**) le font sous la forme de logiciel intégré, plus ou moins ajustables concernant la taille de la zone optique, de la valeur de l'addition visée... Les limites essentielles sont celles de la multifocalité

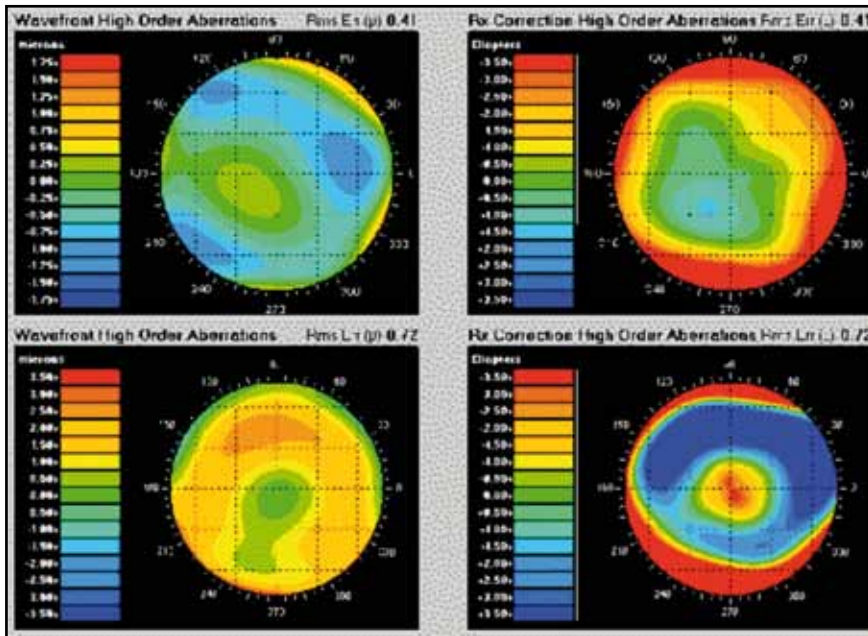


FIG. 1: PresbyLasik centré, asphérique (plate-forme VisX) : îlot de myopisation pour la vision de près.

portant sur l'importance du centrage, de la dépendance de la lumière et de la dégradation relative de la qualité de vision concernant contrastes, vision de nuit, halos et éblouissement. Il s'y associe les inconvénients de la photoablation que sont les fluctuations visuelles, pour une stabilité obtenue qu'après quelques semaines pour un résultat moyen de 0.8 – P2 ou P3. Se pose, par ailleurs, la difficulté de gérer le retraitement si besoin.

La compréhension de l'impact des aberrations sphériques sur la qualité de vision, concernant le confort visuel de nuit et la profondeur de champ a permis de travailler sur ce facteur pour influencer la vision de près. Sachant que ces aberrations d'ordre élevé sont induites en quantité variable selon, en particulier, l'asphéricité cornéenne (grandeur géométrique s'exprimant en facteur Q), il paraît possible de dessiner un profil hyperprolate en vue de restaurer une capacité de lecture de près. Son intérêt est de contourner les limites de la multifocalité en préservant une meilleure

qualité de vision. De plus, ce traitement est applicable à toutes les amétropies, incluant potentiellement l'emmétropie alors que le presbyLASIK multifocal est indiqué chez l'hypermétrope. Les performances visuelles obtenues sont superposables.

3. Intracor ou laser femtoseconde intrastromal

Recourir au laser femtoseconde dans d'autres applications que la réalisation de volets cornéens fait actuellement l'objet de nombreuses recherches. C'est ainsi qu'est né le concept Intracor (exclusivement disponible sur la plate-forme Bausch + Lomb) qui consiste à réaliser des anneaux de découpe intrastromaux concentriques au laser femtoseconde (fig. 2), dans le but d'induire une modification d'asphéricité et, ainsi, d'obtenir le même changement morphologique que celui induit par le presbyLASIK hyperprolate en photoablation. Son indication est celle de la presbytie chez l'emmétrope ou petit hypermétrope. Ses résultats se placent dans le domaine du

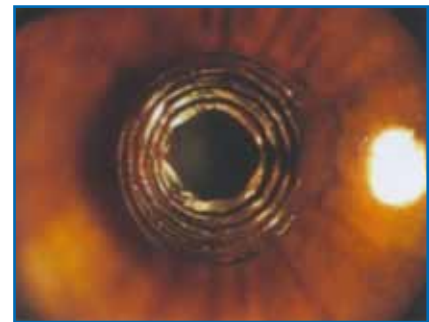


FIG. 2: Intracor (Bausch+Lomb): femtoseconde intrastromal.

compromis ; à savoir une perte de une à deux lignes d'acuité visuelle de loin pour le gain attendu à P2 en vision de près. C'est pourquoi, cette procédure de règle est proposée uniquement sur l'œil dominé et travaille ainsi en monovision. Elle impose un soin particulier pour le centrage et se heurte à la délicatesse d'un retraitement, sa stabilité au long cours restant à démontrer.

4. Inlays ou lentilles intracornéennes

Glisser une lentille réfractive sous un volet cornéen n'est pas un concept nouveau mais a balbutié de nombreuses années en raison des difficultés à mettre au point un dessin et un matériau assurant une biotolérance cornéenne au long cours.

Un regain d'intérêt fut possible avec la mise au point de polymères très proches des caractéristiques d'hydrophilie de la cornée et offrant une bonne perméabilité au flux métaboliques traversant cette dernière, soit grâce à la finesse de l'Inlay, soit par la perforation de multiples microtrous au sein de la lentille.

Il existe, à cette heure, trois modèles agissant chacun sur un principe différent.

Le plus diffusé, ayant reçu l'agrément CE et disposant du plus long recul, est l'Acufocus (Kamra) (fig. 3) qui travaille selon le principe du diaphragme photographique en apparaissant sous la forme

MISES AU POINT INTERACTIVES

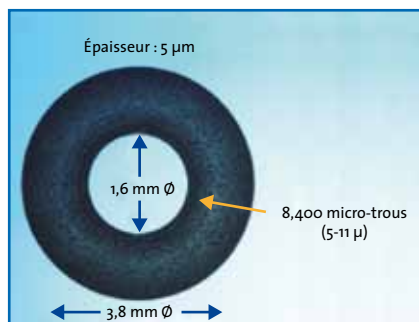


FIG. 3 : Lentille intrastromale: schéma "en trou sténopéique" de l'Acufocus (Kamra).

d'une fausse pupille de petit diamètre optimisant la vision de près.

Le modèle Presbia, encore en évaluation, est un lentille bifocal susceptible d'apporter une correction de loin et de près. Enfin, le Vue+ (Revision Optics) d'une douzaine de microns d'épaisseur repose, lui, sur le principe de l'asphéricité augmentant la profondeur de champ et est donc destiné à majorer la prolaticité cornéenne en se glissant sous un volet de 150 microns (alors que les deux précédents se placent à 200 microns de profondeur). Jusqu'à cette heure, ces Inlays sont implantés en monovision sur l'œil dominé. Les perspectives, outre la validation de leur bonne tolérance au sein des tissus, reposent sur une amélioration de la précision du centrage et des systèmes de délivrance par le développement d'injecteurs (préchargés) et de dessins de poches d'implantation au laser femtoseconde. Ce concept pourrait de toute évidence représenter une option d'intérêt pour la cure secondaire d'une presbytie après Lasik ou à distance d'une implantation.

Les chirurgies intraoculaires

Cette approche intraoculaire est donc à préférer en cas de vieillissement amorcé du cristallin et, si possible, lorsque le décollement postérieur du vitré est complet.

1. Implants multifocaux

Ils occupent, actuellement et sans conteste, la première place des traitements de la presbytie au travers le monde. À noter, cependant, qu'ils ne représentent encore que 7 % des implantations pseudophaques sur notre territoire et sont concentrés sur les centres de chirurgies réfractives. Souffrant de leur impopularité initiale, reposant sur la fréquence des halos induits par les modèles de première génération mis sur le marché il y a une vingtaine d'années, ils ont bénéficié d'améliorations considérables de leur dessin (apodisation, asphéricité: **fig 4, 5 et 6**), aboutissant à un moindre retentissement sur la qualité de vision et

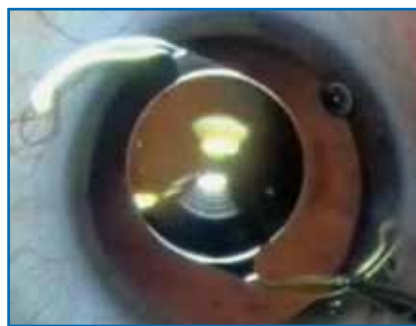

FIG. 4 : Multifocal diffractif ReStor (Alcon): apodisé, addition +3D, acrylique hydrophobe.



FIG. 5 : Multifocal diffractif Tecnis (Abbott): asphérique, monobloc, acrylique hydrophobe.



FIG. 6 : Multifocal diffractif AcryLisa (Zeiss): surface "lissée" asphérique, acrylique hydrophile.

sur la restitution d'une bonne vision de près sans altération de la vision de loin.

Si l'on ajoute l'aptitude pour certains modèles d'intégrer une correction torique, l'ambition d'atteindre l'emmétropie est devenue réalité. En cas de persistance d'une petite erreur réfractive, la réalisation d'une chirurgie cornéenne est envisageable et permet de prétendre à optimiser l'indépendance lunettes à un score dépassant 90 % qu'il s'agisse de la vision de loin ou de près.

Cependant, il faut distinguer deux variétés d'implants: les diffractifs et les réfractifs.

Les premiers fonctionnent grâce à la faculté du cerveau humain de sélectionner l'image la plus nette parmi toutes celles qui lui parviennent en provenance des multiples zones de l'implant destiné aux différentes zones de vision. Dépendants de la taille de la pupille, ils exposent à la survenue de halos et d'une altération de la vision nocturne. Toutefois, ce sont les implants jusqu'à présent les plus performants. Si la majorité sont essentiellement à effet bifocal, avec parfois une moindre efficacité dans la vision intermédiaire; une nouvelle génération vient d'apparaître offrant un dessin trifocal (**fig. 7**), capable dans la perte supérieure d'énergie lumineuse d'assurer une vision sur ordinateur très satisfaisante. Il n'existe pas actuellement de données comparatives permettant de définir le modèle idéal en termes de dessin et de matériau. Il est certain que l'opacification capsulaire secondaire, survenant plus tôt d'autant que le



FIG. 7 : Multifocal diffractif trifocal Fine Vision (Physiol).

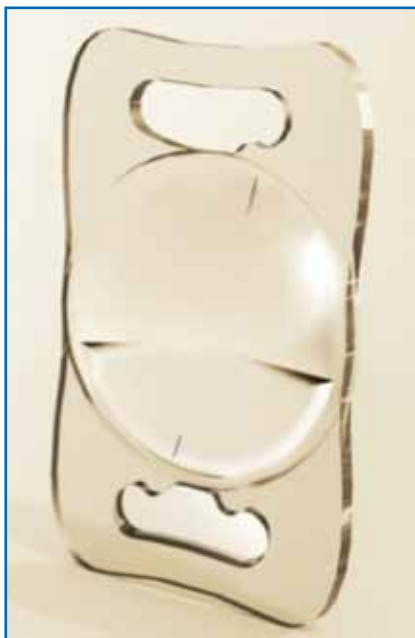


FIG. 8 : Multifocal réfractif asphérique MPlus (Topcon) (version torique).

patient est jeune sera, de plus, rapidement pénalisante dans le ressenti du patient en raison des exigences en lumière de ces implants. Il faudra patienter au moins 6 mois avant de pratiquer sans danger une capsulotomie Yag.

Le second type d'implant multifocal est le concept réfractif qui n'assure pas une aussi

bonne vision de près mais préserve une bonne vision de loin avec une moindre dégradation de la qualité de vision. Là aussi, des affinements ont été apportés aux dessins initiaux, notamment en nuanciant, là aussi, l'asphéricité des optiques pour un gain en vision de près (**fig. 8**).

2. Implants accommodatifs

Si un traitement idéal de la presbytie devait être imaginé, il consisterait en une restauration de l'accommodation perdue et non une simple compensation comme toutes les procédures décrites le réalise.

C'est cet objectif que visent les implants qualifiés "d'accommodatifs" qui ont vu le jour depuis quelques années. Leur action supposée repose sur une aptitude à se déplacer, voire à se déformer sous l'action de la mobilisation du sac déplacé lors de la contraction du corps ciliaire. Il faut distinguer la famille des implants à optiques simples "articulées" dont la capacité de restitution accommodative ne dépasse pas 1.5D ; ce qui a conduit à ajouter une asphéricité à cette optique dans le but d'augmenter la vision de près (mais avec une prédictibilité et un niveau de performance demeurant inférieure à celles des implants diffractifs) (**fig. 9**).

Plus récemment, sont apparues des optiques doubles, combinées pour une action synergique et potentiellement optimisée (**fig. 10**). Enfin, sont évalués de multiples concepts novateurs, construits sur le principe d'optiques déformables venant remplir et dyna-



FIG. 9 : Accommodatif Crystalens (Bausch + Lomb): optique simple asphérique.



FIG. 10 : Accommodative Synchrony (Dual-Optic): optique combinée.

miser un sac laissé en place et qui pose jusqu'à aujourd'hui l'éternel problème de sa fibrose et de son opacification au contact du biomatériau.

3. Implants piggy back

Corriger secondairement la perte d'accommodation après implantation monofocale constitue une option d'intérêt, notamment chez un patient encore jeune ayant été opéré de façon unilatérale (cataracte traumatique, congénitale) mais également chez un patient opéré de cataracte de façon conventionnelle et demandeur à distance d'une élimination de ses lunettes. Pour ce faire, ont été élaborés des implants adaptés pour le positionnement dans le sulcus et pouvant apporter la correction d'une amétropie résiduelle sphérique, voire cylindrique, combinés avec une multifocalité (réfractive).

Perspectives

1. Implants ajustables à la lumière

Ces implants font appel à un fabuleux concept, reposant sur les propriétés de copolymérisation d'un hydrogel novateur sous l'action thermique d'un laser. Il est alors possible en postopératoire par ce mécanisme dynamique de remodeler l'implant initial dans le but d'affiner le résultat visuel en ajustant la puissance réfractive, voire le profil des courbures ou des aberrations... et pourquoi pas, par ce biais, d'apporter une correction de la perte

MISES AU POINT INTERACTIVES

d'accommodation par addition d'une zone de près ou plutôt par apport d'un profil hyperprolate. Cependant, les travaux en la matière sont encore du domaine de l'évaluation et ces implants se heurtent à leur coût et à la nécessité pour le patient de porter des verres teintés pour deux semaines dans l'attente du traitement laser si requis (et éviter de fixer le matériau par la seule action des UV naturels).

2. Femto-cataracte

L'application du femtoseconde à la chirurgie du cristallin fut concevable par l'adaptation de la délivrance énergétique du laser lui permettant de se focaliser sur cette structure intraoculaire au-delà de la cornée. Cette nouvelle option fait valeur de nouvelle révolution dans le domaine de la chirurgie du cristallin, même si, à cette heure, elle ne permet que de réaliser incision, capsulorhexis et fragmentation du noyau et qu'il reste à définir quel modèle économique elle prendra. Il est certain que le niveau de précision apporté à ces premières étapes de la chirurgie place cette "femto-cataracte"

au premier rang de la chirurgie réfractive de la cataracte en garantissant un parfait centrage des implants (multifocaux, toriques, accommodatifs) ainsi qu'un geste parfaitement non astigmatogène.

3. Lenticuloplastie au laser femtoseconde

L'accès du femtoseconde au cristallin a permis à la recherche d'envisager une nouvelle approche, celle de l'incisionnel au sein du cristallin dans le but d'influencer la souplesse de ce dernier et, ainsi, de favoriser la restauration de l'accommodation. Cette stratégie fut définie à partir de la compréhension de l'infrastructure de cette lentille intraoculaire dont les couches qui s'empilent et la composent, glisseraient les unes sur les autres. Les travaux ont permis de définir différents dessins, respectant si possible l'axe optique et qui chez l'animal (modèle porcin) n'ont pas altéré la transparence du cristallin tout en accentuant le pouvoir accommodatif du cristallin traité d'environ 1D à 1.5D... Une promesse pour le futur ?

En synthèse

Si la liste des techniques chirurgicales prétendant corriger la presbytie s'est allongée tout au long de cette dernière décennie ; avec en particulier un affinement des profils de photoablation et une multiplication des implants dessinés pour restaurer la vision à toutes les distances, l'objectif d'atteindre l'indépendance lunettes des patients opérés est bel et bien atteint. Le succès de toute opération, quel que soit le type de procédure proposé, dépend de la bonne sélection du patient et de la qualité de son information. Jusqu'à ce jour cependant, en dépit de l'efficacité très satisfaisante des chirurgies disponibles, celles-ci agissent par compensation de la perte d'accommodation et non encore par restauration de cette dernière.

L'auteur a déclaré ne pas avoir de conflits d'intérêts concernant les données publiées dans cet article.

Les laboratoires Horus Pharma relancent la distribution des INTACS en France

Les laboratoires Horus Pharma annoncent la signature d'un contrat de distribution exclusif des implants intracornéens INTACS avec le laboratoire AJL, basé à Victoria en Espagne.

En proposant cette nouvelle gamme d'anneaux intracornéens, les laboratoires Horus Pharma consolident leur expertise dans le traitement du kératocône, déjà reconnue dans le domaine du *cross-linking*. Les implants INTACS® (7 mm) et INTACS® SK (6 mm) viennent ainsi enrichir l'offre high-tech de la société, qui propose notamment une plateforme *cross-linking* complète.

Avec les INTACS, Horus Pharma tend à élargir le faisceau de solutions chirurgicales offertes aux praticiens et à assurer une meilleure prise en charge des patients atteints de kératocône.

J.N.

D'après un communiqué des laboratoires HorusPharma