

JIFRO – Myopie forte



D. GAUCHER
Service d'Ophtalmologie,
CHU,
STRASBOURG.

La macula bombée du myope fort... un update

La macula bombée (MB) a été décrite en 2008 [1]. Elle est souvent associée à un décollement séreux rétinien (DSR). L'origine du DSR est incertaine mais quelques études ont montré que le DSR était lié à une baisse d'acuité visuelle (BAV) dans la MB. Plusieurs traitements

du DSR ont été tentés, mais aucun consensus n'a émergé actuellement.

Que sait-on sur le DSR dans la MB ?

Le DSR a été rapporté dans 2 à 60 % des cas de MB. Il est plus fréquent lorsque

la MB est importante et que sa hauteur dépasse 350 μ (fig. 1) [2]. Le DSR est plus fréquent dans les macula bombées verticales (fig. 2).

Quelles pourraient être les origines du DSR ?

Quelques hypothèses ont été avancées mais elles restent discutées :

- un syndrome d'effusion uvéale localisée avec une sclère postérieure épaissie en regard de la région maculaire [3] ;
- un phénomène de chorioretinite séreuse centrale (CRSC)-like, la choroïde rétrofovéolaire pourrait être épaissie comme dans la CRSC et on note souvent des diffusions localisées en angiographie à la fluorescéine signant une atteinte de l'épithélium pigmentaire [4] ;
- les changements abrupts de l'épaisseur choroïdienne en péri-maculaire ont aussi été incriminés et favoriseraient la survenue du DSR, peut-être parce que la choroïde aurait à cet endroit une variation importante d'épaisseur [5].

Cette dernière hypothèse nous a paru intéressante, et nous avons étudié en OCT-A le signal de "flux" au niveau de

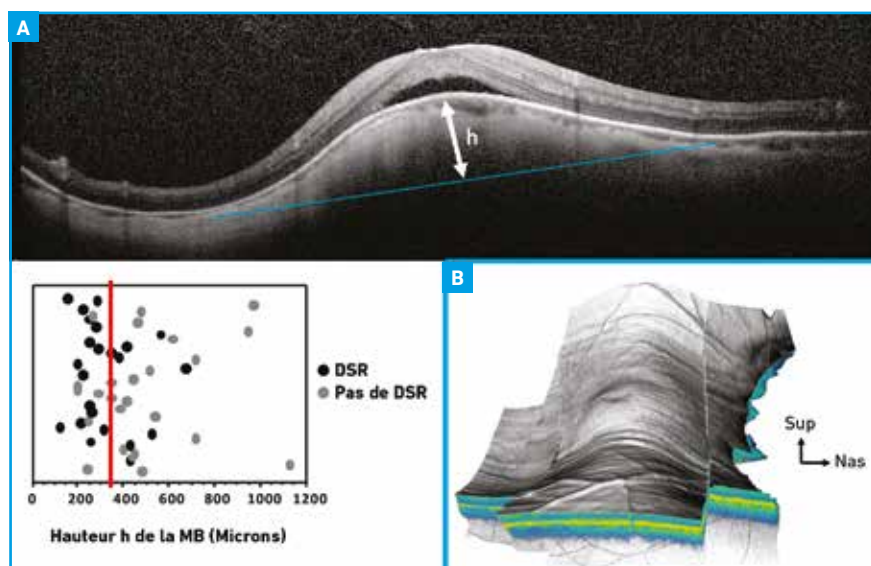


Fig. 1 : Facteurs de risque du décollement séreux rétinien (DSR) dans la macula bombée (MB). Le DSR associé à la MB est plus fréquent lorsque la hauteur h de la MB est supérieure à 350 μ et que la MB est verticale (B).

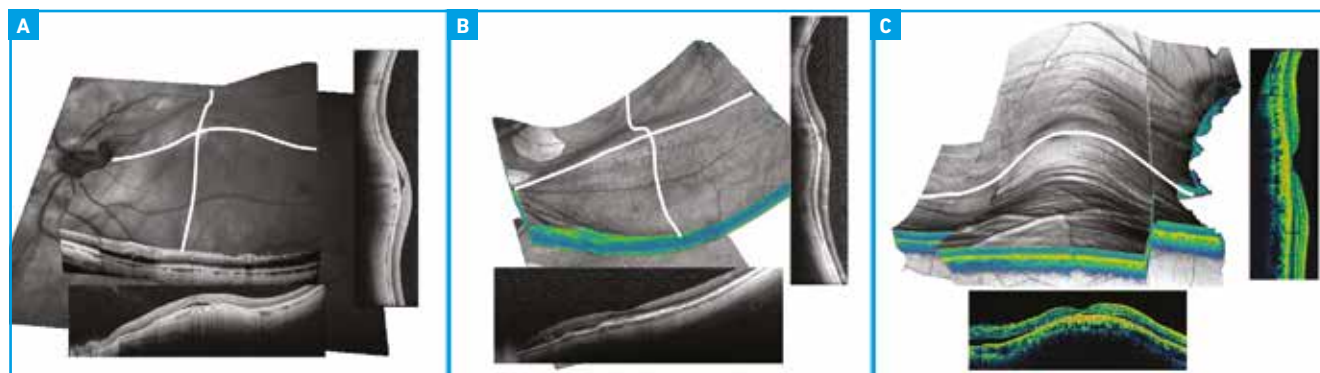


Fig. 2 : Les trois types de macula bombée (MB) : la MB en dôme circulaire (A), la MB se voit sur les scans vertical et horizontal de l'OCT ; la MB ovale horizontale (B), la MB se voit mieux sur le scan vertical de l'OCT ; la MB ovale verticale (C), la MB se voit mieux sur le scan horizontal de l'OCT.

la choroïde. Il résulte de notre étude que les flux choroïdiens rétrofovéolaires sont plus importants lorsqu'un DSR est présent que lorsqu'il est absent (**fig. 3**). Cela suggère qu'un dérèglement du fonctionnement choroïdien pourrait favoriser la survenue du DSR dans la MB.

Quels sont les options de traitement du DSR ?

Plusieurs traitements ont été tentés :

- les injections d'anti-VEGF : ranibizumab ou bevacizumab ;
- la photothérapie dynamique ;
- les stéroïdes intravitréens ;
- le laser maculaire ;
- les anti-aldostérone : éplérénone et spironolactone.

À part les deux derniers traitements, aucun n'a montré d'effet. L'éplérénone

est peu ou pas efficace alors que la spironolactone peut réduire le DSR de façon inconstante (**fig. 4**). Le laser maculaire sous dosé (micropulse) a été efficace dans une seule étude avec un bénéfice sur la vision à un an mais pas sur le DSR [6]. Seuls 12 patients ont été testés.

POINTS FORTS

- La MB est souvent associée à un DSR.
- Le DSR pourrait être dû à des modifications vasculaires choroïdiennes périmaculaires.
- Il n'y a pas de consensus sur le traitement du DSR :
 - les anti-VEGF ou les stéroïdes intravitréens sont INEFFICACES ;
 - traiter le DSR a peu d'impact sur la vision sauf s'il n'y a pas d'atrophie de l'EP ;
 - la spironolactone peut être essayée en première intention sans certitude d'effet sur le DSR ou la vision.

Est-ce utile de traiter le DSR ?

Ce n'est pas sûr, le DSR peut disparaître spontanément dans 50 % des cas. Le laser sous dosé a été peu efficace sur le DSR tout en améliorant la vision et enfin, lorsque le DSR disparaît, l'atrophie de l'EP limite souvent la récupération. Une étude récente montre qu'en un an, la vision ne chute pas même en présence d'un DSR [7]. On ne sait pas aujourd'hui si à plus long terme, le DSR chronique favorise l'atrophie et une BAV (ce qui serait plausible), ou si l'atrophie est une composante de la maladie et entraîne le DSR.

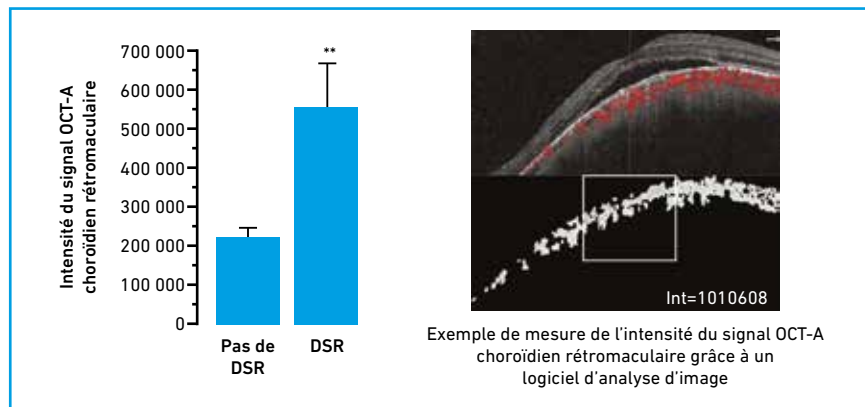


Fig. 3 : La mesure du flux choroïdien rétro maculaire dans la macula bombée montre que les flux sont augmentés en cas de DSR.

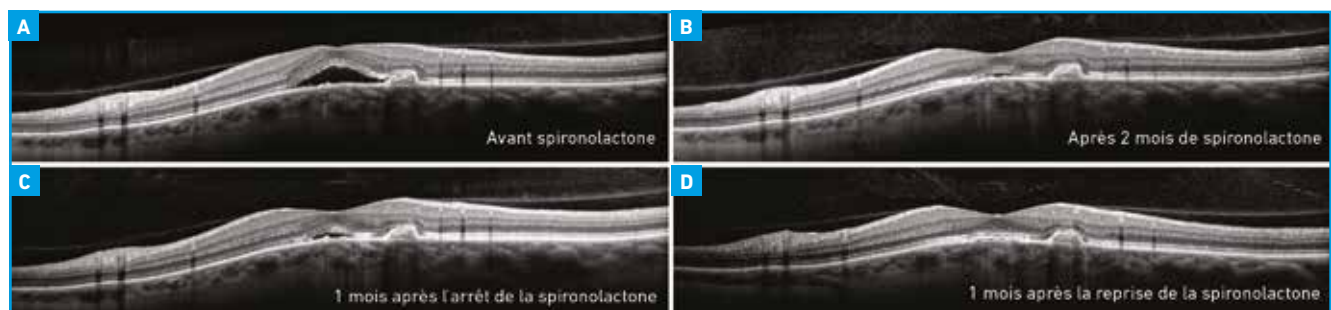


Fig. 4 : Exemple de patient avec une macula bombée (MB) et un décollement séreux rétinien (A) répondant bien à la spironolactone. Le DSR disparaît après traitement par spironolactone (25 mg/j) (B). Il réapparaît à l'arrêt du traitement (C). Il re-disparaît après la réintroduction du traitement (D). Chez ce patient, la disparition du DSR s'accompagnait d'une amélioration de la vision de 2 lignes.

BIBLIOGRAPHIE

1. GAUCHER D, ERGINAY A, LECLERE-COLLET A *et al.* Dome-shaped macula in eyes with myopic posterior staphyloma. *Am J Ophthalmol*, 2008;145:909-914.

I JIFRO – Myopie forte

2. CAILLAUX V, GAUCHER D, GUALINO V *et al.* Morphologic characterization of dome-shaped macula in myopic eyes with serous macular detachment. *Am J Ophthalmol*, 2013;156:958-967.
3. IMAMURA Y, IIDA T, MARUKO I *et al.* F. Enhanced depth imaging optical coherence tomography of the sclera in dome-shaped macula. *Am J Ophthalmol*, 2011;151:297-302.
4. VIOLA F, DELL'ARTI L, BENATTI E *et al.* Choroidal findings in dome-shaped macula in highly myopic eyes: a longitudinal study. *Am J Ophthalmol*, 2015;159:44-52.
5. DEOBHAKTA A, ROSS AH, HELAL J *et al.* Localized choroidal thickness variation and pigment epithelial detachment in dome-shaped macula with subretinal fluid. *Ophthalmic Surg Lasers Imaging Retina*, 2015;46:391-392.
6. BATTAGLIA PARODI M, IACONO P, BANDELLO F. Subthreshold Laser Treatment for Serous Retinal Detachment in Dome-Shaped Macula Associated with Pathologic Myopia. *Retina*, 2018;38:359-363.
7. LORENZO D, ARIAS L, CHOUDHRY N *et al.* DOME-SHAPED MACULA IN MYOPIC EYES: Twelve-Month Follow-up. *Retina*, 2017;37:680-686.

L'auteur a déclaré ne pas avoir de conflits d'intérêts concernant les données publiées dans cet article.